MBA® INSTITUTE

NÚMERO 24. NOVIEMBRE DE 2020

Sistema de bandas sublaminares para columna: bandas Jazz

Dr. Pedro Cortés
Dr. David Solano

MBA® INSTITUTE

Dr. Pedro Cortés
Jefe de sección de columna vertebral. Servicio de COT.
Hospital Universitario de Canarias. Santa Cruz de Tenerife.
Profesor de la Facultad de Medicina La Laguna-Tenerife.

Dr. David Solano
Adjunto de sección de columna vertebral. Servicio de COT.
Hospital Universitario de Canarias. Santa Cruz de Tenerife.

Sistema de bandas sublaminares para columna: bandas Jazz

Evolución de los sistemas de tratamiento de columna

El uso de distintos materiales en la cirugía de columna ha evolucionado rápido desde la introducción de los primeros sistemas de Harrington[1]. En 1977 Luque comenzó a usar alambre para pasaje sublaminar[2], que encontró un gran desarrollo inicial, pero la aparición de complicaciones neurológicas en índices inaceptables provocó la disminución de su utilización[3–5].

Coincidiendo con esta situación se perfeccionaron los sistemas de instrumentación de tornillo pedicular, que hoy en día son el paradigma de la fijación y estabilización de la columna vertebral. Sin embargo, su uso tampoco está exento de complicaciones, fundamentalmente en el territorio torácico, entre las que se incluyen el aflojamiento o las afectaciones neurológicas y vasculares.

En las cirugías de deformidad de escoliosis, principalmente en las concavidades de las curvas donde los pedículos son muy estrechos y de carácter displásico, el empleo del tornillo pedicular resulta muy dificultoso. Por ello, estos procedimientos fueron inicialmente, junto con la corrección de las escoliosis neuromusculares, el objetivo de utilización de los sistemas de alambrado sublaminar.

Los primeros sistemas de alambrado rígido dieron lugar con el paso de los años al uso de cables de acero o titanio, que tenían más flexibilidad a la hora del pasaje por el territorio sublaminar, produciendo una teórica disminución del riesgo neurológico. El primero de estos sistemas fue Universal Clamp (Zimmer Biomet)[6], que permite el paso seguro del alambrado y hace posible tensar las bandas de forma progresiva y repetida para conseguir la corrección de la columna vertebral.

Hasta la aparición de este sistema, las opciones disponibles presentaban una serie de características que las hacían más o menos deseables, por lo que se consensuaron las cuestiones principales para poder definir un buen implante[7]:

- Un sistema seguro. Tanto en la inserción como durante la reducción.
- Un sistema con una buena estabilidad.
- Un sistema que aporte una buena distribución de la carga en la interfaz de hueso/implante.

Los ganchos, el alambre sublaminar, la combinación de tornillos pediculares y ganchos o sólo los tornillos pediculares han sido los modelos usados desde hace tiempo, y han sido objeto de diferentes estudios respecto a cuál reúne las mejores condiciones de un buen implante **(Figura 1)**.

Figura 1. Unas de las herramientas más empleadas para las correcciones de columna son los ganchos, el alambre sublaminar y los tornillos pediculares.

Caracterizados por su sencillez de uso y por su relativa seguridad, los ganchos no aportan una gran estabilidad inicial, y si la aportan, esta estabilidad es unidireccional, con una distribución de carga tipo pico.

Por el contrario, los tornillos aportan buena estabilidad inicial multidireccional, con una buena distribución de la carga, pero cuentan con una curva de aprendizaje significativa. El uso de sistemas de navegación del tipo Pedi-Guard y fluoroscopia ayudan a mejorar el éxito en la posición, pero plantean dificultades a nivel torácico en deformidades, y pese a que la fijación pedicular torácica mejora la corrección, puede conducir a un fallo en el hueso osteopénico con posible lesión neurológica[8].

Los alambres sublaminares son fáciles de usar, pero pueden conllevar complicaciones neurológicas, y presentan altas tensiones de contacto en interfase hueso-implante. Sin embargo, comparados con los tornillos pediculares ofrecen, en escoliosis idiopática del adolescente (EIA), una corrección de curva importante muy similar, con longitudes de fusión equiparables y sin los problemas neurológicos atribuibles a estos[9].

Combinando el fácil uso del implante tipo Luque, la estabilidad de un tornillo pedicular, las acciones permitidas de un gancho, un bajo perfil y una carga en interfaz hueso-implante balanceada y de carácter universal se desarrolló el Universal Clamp. Su diseño incluye un conector tipo cabezal de aleación de titanio y una banda de poliéster plana y fuerte, con un perfil muy bajo y bordes redondeados atraumáticos. El conector cuenta con un mecanismo de conexión a la barra que permite su tensado, que se puede repetir las veces que sean necesarias a través de un tornillo que une el conector con la barra, asegurando la fijación adecuada de la columna vertebral.

Sus indicaciones originales eran la corrección de escoliosis paralitica y la concavidad de las curvas torácicas en EIA. Actualmente las indicaciones se han incrementado, teniendo su mayor uso en cirugía de deformidad del adulto, especialmente para la protección de la aparición de cifosis transicional proximal (PJK), protección del tornillo pedicular en pacientes osteoporóticos (traumatismos vertebrales) y protección de cierre de osteotomías vertebrales.

Este sistema ha tenido su transformación optimizando la resistencia biomecánica y el instrumental para la corrección con el sistema Jazz Band, de la empresa Implanet.

El sistema Jazz Band

Jazz Band es una evolución del concepto introducido con el Universal Clamp. Se trata de un sistema único de fijación posterior que cumple con los requisitos más elevados de los cirujanos para tratamientos espinales de T1 a L5 **(Figura 2)**.

Este sistema está diseñado para ser utilizado con conectores de aleación de titanio o CpTi (Titanio comercialmente puro), y se puede combinar con cualquier sistema espinal de Implanet, proporcionando al médico diferentes opciones de ensamblaje híbrido utilizando ganchos, tornillos pediculares y varios conectores. Desarrollado principalmente para la fijación posterior, constituye un anclaje óseo que garantiza la estabilidad para la fusión ósea o para la consolidación de una fractura. Consta de tres elementos:

Figura 2. La banda sublaminar Jazz Band.

- Un conector multipropósito de aleación de titanio, sujeto a las barras.
- Una cinta plana de poliéster trenzado biocompatible de alta resistencia, que constituye una interfaz muy eficiente alrededor del hueso debido a una buena distribución de la tensión.
- Un tornillo de bloqueo, que asegura una fijación perfecta dos en uno de la cinta y el conector.

Dentro de sus múltiples indicaciones se incluyen:

- Cirugía traumática de la columna vertebral, utilizada en casos sublaminares e interespinosos y en técnicas de conexión de facetas.
- Cirugía para deformidad espinal como escoliosis, cifosis, lordosis, etc.
- Cirugía de la patología espinal degenerativa, como suplemento a la fusión vertebral, como discopatía degenerativa, estenosis o espondilolistesis **(Figura 3)**.

Bandas sublaminares: seguridad intraoperatoria y comportamiento biomecánico

Una de las premisas en cirugía de columna es la seguridad neurológica del paciente. Desde los primeros trabajos de Luque, se han reportado complicaciones de tipo neurológico con el uso de construcciones sublaminares[3–5].

Mediante un estudio de 378 pacientes intervenidos por cirugía de deformidad, Polirsztok et al[10] valoraron la presencia de alertas neurofisiológicas o déficits empleando ganchos en el extremo superior, bandas sublaminares en región torácica y tornillos pediculares en área lumbar. Se apreciaron sólo 21 casos de alertas (0,8%) y las bandas no crearon más riesgos que otro tipo de instrumentación.

Los autores destacan la necesidad de un adecuado pasaje de las bandas para garantizar estos buenos resultados.

En referencia a la seguridad de retirada de los materiales en cirugías de revisión, Grobler et al[11], compararon cerclaje sublaminar y bandas sublaminares, estudiando tanto el porcentaje de ocupación del canal, como la facilidad para retirarlos, resultando superiores en los dos aspectos las bandas sublaminares.

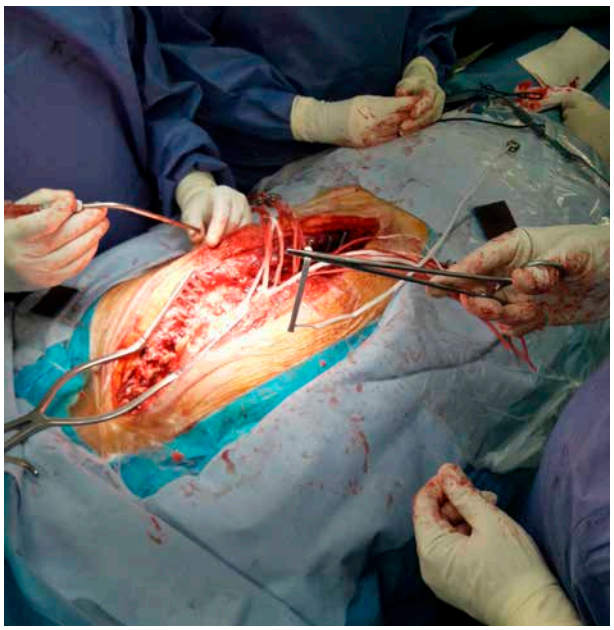

Figura 3. Colocación intraoperatoria de Jazz Band.

La biomecánica de los sistemas sublaminares ha sido analizada por diversos grupos de estudio en aras de determinar su eficacia. El grupo de Hongo et al[12] realizó una comparación biomecánica de 5 tipos de fijación (fijación en 8, banda sublaminar, alambre sublaminar, gancho y tornillo pedicular) empleando especímenes vertebrales humanos del segmento torácico. Tras estudiar la fuerza requerida para llevar los sistemas al punto de fallo (test de *pull-out*) y la manera de fallo, concluyeron que el sistema de banda sublaminar y abrazadera requiere un mayor esfuerzo mecánico para fracasar, lo que puede proporcionar ventajas biomecánicas en fijación torácica respecto a los métodos tradicionales. Únicamente el tornillo pedicular resultó superior debido a la mejor distribución de la tensión sobre un área ósea mayor que sobre la que se emplazan los ganchos o alambres sublaminares, lo que reduce el riesgo de fallo en la interfaz dispositivo-hueso. La fractura del pedículo fue el motivo del fallo en bandas y construcciones sublaminares.

Tras evaluar los factores anatómicos que se consideraron significativamente relacionados con la carga de falla, los autores sugieren que la banda sublaminar puede proporcionar una fijación más predecible en hueso osteoporótico. Además, las bandas tienen menor probabilidad de causar daño neural si se rompen o desplazan que los alambres sublaminares, y su retirada en cirugías de revisión es más sencilla.

En general, mostraron gran resistencia tanto en las pruebas estáticas (rotación estática 4,1 Nm; empuje axial estático 1400 N; tipo de fallo: deslizamiento) como en los test de tensión (fuerza de tensión = 460 N; prueba de tensión dinámica tras $5x10^6$ ciclos = 270N; modo de falla: deslizamiento en la interfaz de banda/metal).

En estos test se incluyó al alambre de acero inoxidable, del que se hipotetizaba una deformación plástica inicial, por lo que no se le puede aplicar un modelo hertziano puramente elástico (las grandes tensiones y el alto estrés de contacto, mayores que la resistencia del hueso, conllevan el fallo con una carga muy limitada). La distribución de tensión de compresión es del tipo sinusoidal. Por otro lado, para los ganchos la hipótesis es de contacto hertziano, que se corresponde con un modelo de cilindro infinito/plano infinito (se descuidan las tensiones de contacto del borde). Al realizar una comparación de la tensión de contacto máxima calculada en los huesos durante la aplicación carga progresiva, se encontró que las bandas de poliéster se mantenían con un estrés en la interfase muy por debajo del presentado por los alambres sublaminares y los ganchos sometidos a la misma fuerza.

Respecto a las construcciones en columna torácica, Murakami[13] estudió 3 tipos diferentes de fijación en columna torácica: alambre sublaminar, cable de titanio y banda de poliéster. Las bandas de poliéster resultaron superiores en los test de *pull-out* laminar, por lo que los autores las consideran una alternativa fiable en la fijación de la columna torácica.

Las bandas sublaminares pueden emplearse en cirugía del adulto como protector del tornillo pedicular en osteoporosis. Hamasaki[14] comparó la fuerza de fijación en columnas osteoporóticas empleando sólo tornillo pedicular y con el añadido de bandas, demostrando la superioridad de esta combinación.

Además, estos sistemas están indicados también como coadyuvantes en los extremos superiores de la instrumentación para la reducción del PJK. Lange et al[15] utilizaron distintas construcciones en la finalización superior de la instrumentación para reducir la rigidez del sistema. En su estudio consiguieron una reducción del 60% de la rigidez del sistema empleando bandas sublaminares, beneficiando así la reducción del PJK.

Por último, dentro del apartado de biomecánica existe un creciente interés en la patología degenerativa sobre la posibilidad de reducción de la incidencia del síndrome adyacente. En el estudio cadavérico de Ilharreborde[6] se comparan bandas sublaminares y dispositivos interespinosos en el disco superior a la fusión, concluyendo que las primeras permiten una transición gradual a la columna intacta.

Con todo esto, las bandas sublaminares parecen ser estables y eficaces biomecánicamente en sus distintas indicaciones para las correcciones de columna.

Pasos técnicos para el implante del Jazz Band

Las opciones de implante de las Jazz Band permiten el uso en bandas abiertas o en lazo, cuyas técnicas quirúrgicas difieren en los cuatro primeros pasos **(Figura 4)**.

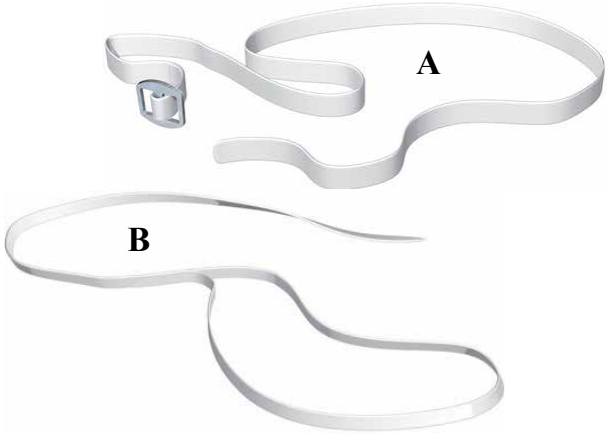

Figura 4. Las bandas Jazz pueden configurarse como banda abierta (A) o en lazo (B).

Versión de banda abierta

1. Preparación del conector multiuso de Jazz

La banda se pasa a través de la ranura superior del conector de Jazz, teniendo cuidado de introducir primero la parte que incluye la tira de acero inoxidable maleable **(Figura 5)**.

Figura 5. Preparación del conector multiuso de Jazz.

2. Paso de la banda alrededor de las estructuras anatómicas

Tras la elección del cirujano, las bandas se pasan alrededor de las estructuras vertebrales (lámina, procesos transversales o espinosos) seleccionadas durante la planificación preoperatoria o intraoperatoriamente en cualquier nivel deseado de T1 a L5 **(Figura 6)**.

Utilice la tira de acero inoxidable maleable para pasar fácilmente la banda. Hacer un «gancho en forma de C», con una curvatura más o menos larga y aguda, puede facilitar el paso de la banda alrededor de las estructuras óseas.

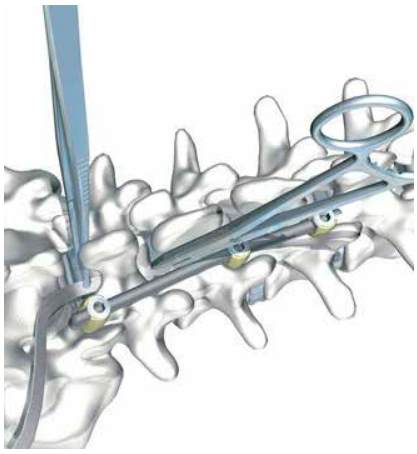

Figura 6. Paso de la banda alrededor de las estructuras anatómicas.

Después de pasar la lámina se usa un fórceps o pinza para tirar de la banda.

Para cualquier paso de la técnica quirúrgica, es obligatorio utilizar el instrumental designado de Jazz.

3. Paso de la banda a través del conector

Después de pasar alrededor de las estructuras anatómicas, el extremo distal de la banda se vuelve a pasar de nuevo en el conector de Jazz, a través de la ranura inferior situada en el lado del orificio roscado (el orificio del diámetro más pequeño que recibe el tornillo), lo que resulta en la formación de un bucle alrededor de los elementos de anclaje óseo **(Figura 7)**.

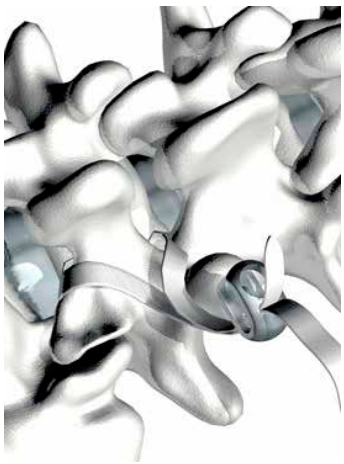

Figura 7. Paso de la banda a través del conector.

Al final, la abertura del diámetro más grande que recibe el tornillo debe orientarse hacia el operador.

4. Cierre de las bandas

La banda se cierra con la hebilla premontada **(Figura 8)**:

- Pasando primeramente a través de la hebilla estando en el mismo lado que la punta de la banda (A), de abajo hacia arriba.
- A continuación pasando la banda a través de la hebilla en el lado opuesto de la punta de la banda (B), de arriba abajo.

- Finalmente, pasando de nuevo dentro de la primera parte de la hebilla (A), pero esta vez de arriba abajo.

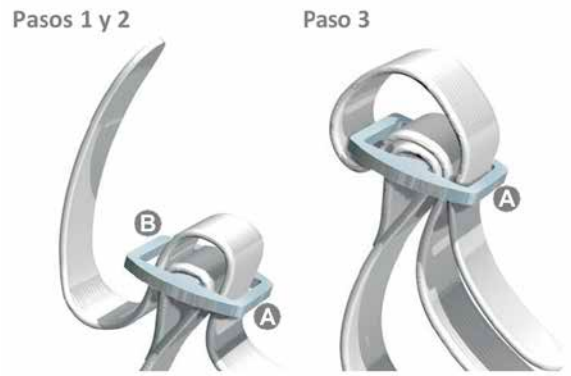

Figura 8. Pasos para el cierre de las bandas.

La longitud del lazo debe ajustarse de acuerdo con la trayectoria deseada para el tensor de la banda.

5. Conexión de los implantes a las barras

Los conectores multiuso del Jazz Band se sujetan a la barra manualmente o con la ayuda de los fórceps de ajuste. En este paso, el implante ya está estable en la barra **(Figura 9)**.

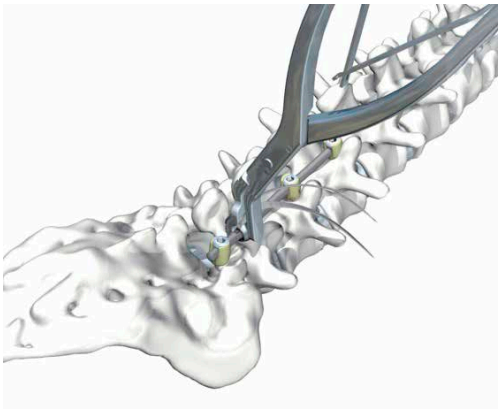

Figura 9. Conexión de los implantes a las barras.

6. Inserción del tornillo

Es necesario insertar el tornillo, pero sin ninguna compresión sobre la barra antes de la conexión con el tensor y, consecuentemente, antes de cualquier tensión.

El tensor de banda permite elegir entre varias angulaciones de vástagos. Corresponde al cirujano determinar la angulación más adecuada relacionada con la indicación del paciente y la anatomía.

El vástago seleccionado y el mango recto se pueden ensamblar al tensor.

7. Conexión al tensor de banda

La posición de arranque del tensor se puede ajustar fácilmente, presionando el botón del gatillo de la rejilla móvil que permite desbloquearla del cabrestante móvil y moverlo libremente sobre el trinquete.

La banda se pasa alrededor del cabestrante y se coloca en la rueda en el extremo del trinquete. Si es posible, evite cualquier contacto de la hebilla metálica de la banda con la parte metálica del tensor.

8. Tensión/reducción de la banda

La tensión y las maniobras de reducción se realizan girando el mango recto en el sentido de las agujas del reloj. El mecanismo anti-retroceso de la rejilla móvil y el cabestrante previenen la pérdida de cualquier tensión/reducción **(Figura 10)**.

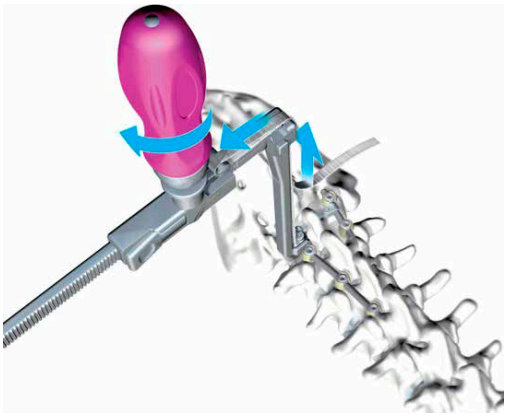

Figura 10. Tensión/reducción de la banda.

Si es necesario, la tensión/reducción se puede liberar parcial o totalmente presionando el botón de liberación de la rejilla móvil.

9. Maniobras de distracción/compresión y derotación

Las maniobras de distracción, compresión y derotación se pueden realizar fácilmente utilizando el distractor y el compresor, así como las pinzas de rotación proporcionadas en el conjunto de instrumentos Implanet Spine System.

Para la distracción/compresión, es necesario mantener el tensor de banda en su lugar en el conector de Jazz que se moverá, con el fin de mantener la tensión. Al no estar bloqueada, la banda se deslizará sobre una longitud correspondiente al desplazamiento del conector.

10. Bloqueo final dos en uno

El tornillo de fijación se aprieta firmemente con el destornillador hexagonal de 3,5. El conector y la banda se bloquean y ya no se pueden manipular. El mecanismo anti-retroceso se libera presionando el disparador de la rejilla móvil para desenganchar la banda de todos los cabestrantes. El bloqueo final se puede optimizar utilizando pinzas de ajuste en conjunción con el destornillador de 3,5 **(Figura 11)**.

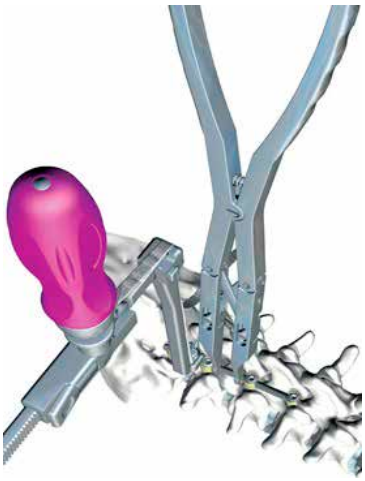

Figura 11. Bloqueo final dos en uno.

El objetivo será comprimir la banda para permitir que el tornillo alcance su posición óptima con menos fricción sobre la barra longitudinal. También actuará como un dispositivo anti-rotación, oponiéndose al posible barrido angular del conector (torque inducido por la fuerza de apriete aplicada en el tornillo de fijación).

Si es necesario, siempre es posible aflojar el tornillo de bloqueo con el fin de liberar el conector y la banda.

11. Corte de la banda

Una vez se logra el posicionamiento final del Jazz Connector, el exceso de banda se corta a aproximadamente 1 cm del conector.

La hebilla y la tira de acero inoxidable maleable deben ser extraídas obligatoriamente. Estos componentes se consideran instrumentos temporales que no deben implantarse.

Versión con banda en lazo

1. Paso de la banda alrededor de las estructuras anatómicas

La banda se pasa alrededor de las estructuras vertebrales (láminas, procesos transversales o espinosos) seleccionadas durante la planificación preoperatoria o intraoperatoriamente, en cualquier nivel deseado, de T1 a L5.

Utilice la tira de acero inoxidable maleable para pasar fácilmente la banda. Hacer un «gancho en forma de C» con una curvatura más o menos larga y aguda, puede facilitar el paso de la banda alrededor de las estructuras óseas

2. Nudo cabeza de alondra

El extremo de la banda equipado con la tira de acero inoxidable maleable se pasa dentro del lazo formado por la banda para formar el llamado «nudo de cabeza de alondra».

Para cerrar completamente el nudo alrededor de las estructuras anatómicas, es necesario realizar un movimiento de palanca, de ida y vuelta, mientras se tira de la banda **(Figura 12)**.

Figura 12. Realización del nudo cabeza de alondra.

3. Paso en el conector

La banda se puede enganchar en el conector en un solo paso desde abajo hacia arriba, a través de la ranura en el lado del orificio del diámetro más pequeño que recibe el tornillo de bloqueo **(Figura 13)**.

La abertura del diámetro más grande que recibe el tornillo de fijación debe orientarse hacia el operador. Después de completar este paso, se puede cortar la banda aproximadamente 1 cm por debajo de la tira metálica (en ninguna circunstancia se corta la banda en la porción de lazo cerrado).

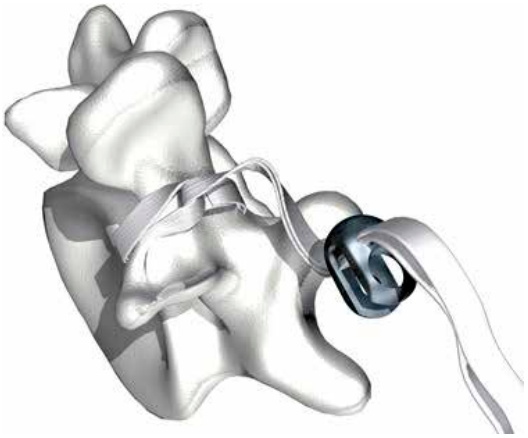

Figura 13. Paso en el conector.

A partir de este paso, la técnica quirúrgica es igual que en la versión de banda abierta **(paso 5, conexión de los implantes a las barras)**.

¿Qué sistema usar?

A lo largo de los años, diferentes grupos de estudio han llevado a cabo análisis comparativos de las diferentes posibilidades de tratamiento para la columna.

Aunque los tornillos pediculares han demostrado ser superiores a nivel lumbar, la mejor técnica de corrección para curvas torácicas sigue causando discusión[16]. Está comprobado que consiguen mejores correcciones del án-

gulo Cobb en el plano coronal que otros sistemas, pero se ha observado una disminución en los valores de la cifosis torácica (TK) en pacientes con construcción todo tornillos comparado con instrumentación híbrida[17–20]. Además, hay que tener en cuenta que los riesgos neurovasculares asociados a la técnica free-hand de tornillos pediculares en columna torácica pueden ser evitados con el uso de técnicas de fijación sublaminar[21]. Por otro lado, para la utilización de tornillos pediculares torácicos se emplean técnicas auxiliares como fluoroscopia o neuronavegación, lo que no es necesario con bandas sublaminares, por lo que se reduce la exposición a radiación tanto del paciente como de los sanitarios.

En las series reportadas, la corrección coronal con instrumentación hibrida es del 73%, comparable con la conseguida con construcciones de todo tornillos[22]. Asimismo, se consigue una importante mejora en la TK en pacientes con valores preoperatorios de hipocifosis. En estos casos la técnica más coste-efectiva puede ser la fijación con bandas sublaminares, con la que Luque consiguió una corrección coronal de la curva principal del 72%[23]. Sin embargo, muchos cirujanos abandonaron su uso por los reportes iniciales de lesiones neurológicas[5,23], rotura de alambres[24] y problemas en procedimientos de revisión[25].

Comparadas con los alambres, las bandas sublaminares presentan resultados equivalentes sin los riesgos inherentes de estos, ya que invaden menos el canal y son más seguras que el alambre de acero[11].

La instrumentación segmentaria, incluyendo los ganchos, consigue correcciones de entre el 50-70%[26,27]. Comparado con las bandas sublaminares, los ganchos tienen dos desventajas: en primer lugar, un gancho no correctamente colocado puede provocar más impingement que una banda sublaminar; por otro lado, los ganchos tienen una relativa inestabilidad que puede provocar la pérdida de la posición de forma intraoperatoria durante las maniobras de corrección en el postoperatorio. De modo opuesto, las bandas no pierden su colocación una vez implantadas, y cuentan con una relación eficacia/riesgo comparable a la del tornillo pedicular. Además, distribuyen la carga en una superficie mayor comparado con los alambres y ganchos, reduciendo el riesgo de fallo en la interfase implante/hueso.

Distintos autores utilizan un sistema de fijación combinado, con uso de tornillos pediculares debajo de T10, ganchos bilaminares a nivel proximal y bandas sublaminares a nivel torácico[22]. Las construcciones híbridas han sido validadas y son conocidas por mejorar el balance sagital. Vora[20] comparó tres series de pacientes con EIA utilizando distintos tipos de constructos, resultando la construcción híbrida la más satisfactoria en relación a la corrección del perfil sagital.

Según Jouve et al[22], el uso de las bandas sublaminares (en concreto, Universal Clamp) es útil por ser una técnica sencilla con una curva de aprendizaje corta y menos agresiva que la técnica de Luque. Además, permite la reducción progresiva multinivel del ápex de la curva torácica mientas se preserva el perfil sagital y la accesibilidad de las bandas en el control visual de la reducción, a diferencia de los tornillos pediculares, que pueden dar complicaciones intraoperatorias por mala colocación o desplazamiento.

La elección y diseño de la estrategia terapéutica dependerá de la escuela del cirujano y de las características del caso, pero conocer las características de las herramientas disponibles les permitirá diseñar un plan quirúrgico optimizado para cada paciente.

Uso clínico de las bandas sublaminares

Indicación en EIA

En primera instancia las bandas sublaminares fueron diseñadas y desarrolladas para tratar deformidades infanto-juveniles como la EIA, cuyo tratamiento debe combinar una artrodesis efectiva con la mejor corrección posible tanto en el plano sagital como coronal, con complicaciones mínimas. Los numerosos estudios realizados[10,28–32] avalan plenamente el uso de las bandas sublaminares en la corrección de la EIA.

Las bandas sublaminares permiten, además de la reducción en el plano coronal, una mejora en el plano sagital que puede reducir la presencia de PJK[33]. Cuando se las compara con los ganchos, son muy superiores en la corrección del plano sagital[34].

Uso de la técnica frame para deformidad

Se ha utilizado en EIA la técnica de derotación del ápex para ganar corrección axial, frecuentemente empleando todo tornillos. Otra opción es la utilización de bandas sublaminares para conseguir la reducción y derotación con la técnica del frame o marco, que consiste en utilizar de entrada las dos barras y conectores laterales, comenzando la reducción a nivel distal con un anclaje sólido y posteriormente hacer la corrección bilateral por maniobra de cantiléver **(Figura 14)**.

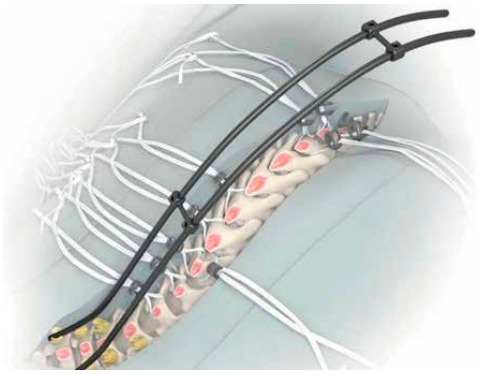

Figura 14. Uso de las bandas Jazz y tornillos pediculares para la técnica frame.

Cirugía del adulto

Aunque en los inicios el uso de las bandas se aplicó a la deformidad pediátrica, el perfil de seguridad para los pacientes y las características biomecánicas han logrado que una de las indicaciones preferentes sea en pacientes adultos, tanto para corrección de deformidad, patología degenerativa o como protección de tornillos pediculares en pacientes osteoporóticos.

En su uso en patología traumática y degenerativa se ha demostrado la eficacia de la banda en la distribución de fuerzas sobre la lámina y con mínimos riesgos de *pull-out*[35]. Además, resultan superiores a los tornillos en el tratamiento de fracturas torácicas en pacientes osteoporóticos debido a los riesgos de malposición o *pull-out* de estos[36].

Una de las preocupaciones en cirugía de deformidad del adulto es la sobre corrección de los parámetros sagitales, pudiendo desembocar en PJK. Las bandas sublaminares pueden emplearse en fijación proximal para disminuir el riesgo de PJK, realizando una transición gradual de la zona móvil no instrumentada y el área rígida de la fusión. Viswanathan et al encontraron que las bandas colocadas en UIV +1 proporcionaban suficiente estabilidad y menor riesgo de PJK que con técnica todo tornillos (7.5 % vs 18-52.5%)[37].

Otra indicación de las bandas sublaminares en cirugía del paciente adulto es en el cierre de osteotomías vertebrales, como propone Berjano[37] en el caso de PSO. Aunque no hemos encontrado bibliografía al respecto, en nuestra experiencia clínica hemos utilizado las bandas sublaminares en fijación proximal en reintervenciones, en las que la anatomía esta distorsionada en el anclaje a nivel costal, tanto en patología pediátrica (EOS con barras magnéticas) como en adultos (fusión previa), lo que puede considerarse un recurso técnico ante la falta de opciones en cirugías de revisión.

Para los pacientes osteoporóticos resulta ventajoso emplear las bandas como mecanismo protector para el *pull-out*, así como para la reducción de la deformidad y como mecanismo de protección de los tornillos[38,39].

Evaluando los factores que pueden afectar a los resultados de las cirugías de deformidad, Cavagna et al determinaron que la morbilidad era el más importante. En su estudio en pacientes frágiles la combinación Jazz Band con tornillos ayudó a corregir deformidades espinales con menor tiempo quirúrgico, pérdida sanguínea y número de implantes. Con todo ello, las construcciones híbridas son una herramienta importante en las cirugías de deformidad del adulto[38–40].

Conclusiones

El presente trabajo muestra las opciones en nuestro armamentario como cirujanos de columna para resolver situaciones que se nos presentan en nuestra práctica clínica.

Creemos que el uso de las bandas sublaminares (Jazz Band) nos puede ayudar en multitud de casos, tanto en deformidades pediátricas y de adultos, como en patología traumática o degenerativa.

Respecto a la curva de aprendizaje, en nuestro caso, teníamos experiencia previa desde los años 90 con alambrado sublaminar, cables, y bandas. Para un cirujano formado o en formación es técnicamente más sencillo poner una banda que un tornillo pedicular torácico. Así, debemos salir de la comodidad que nos comporta el uso sistemático de los tornillos pediculares, no como un objetivo en sí, sino como un recurso más que un cirujano de columna debe tener en su repertorio.

Nuestra experiencia: casos clínicos resueltos con el sistema Jazz Band

Caso 1

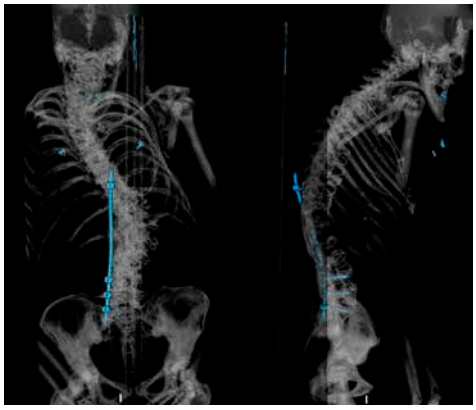

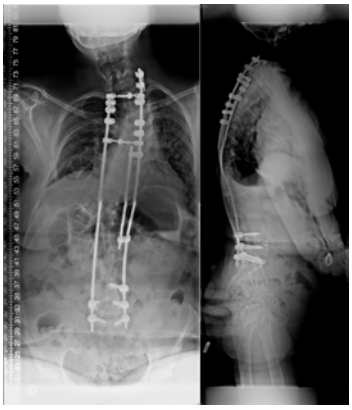

Paciente de 40 años con escoliosis doble curva, deambulante, discapacidad psíquica.
Intervenida en múltiples ocasiones.
Pseudoartrosis en T9, presentando desviación sagital y coronal.
Recirugía con problemas de anclaje a nivel superior. Uso de bandas en costillas.

Caso 2

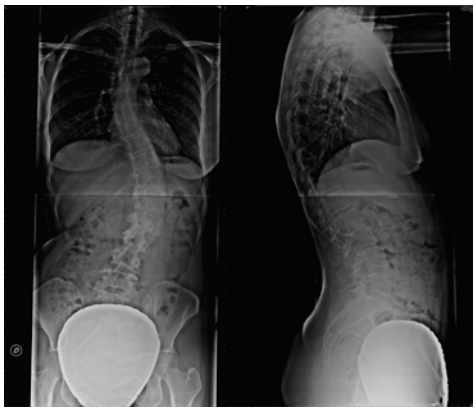

T2-T9 dcha.: 30° / T9-L4 izqda.: 48°

T2-T9 dcha.: 16° / T9-L4 izqda.: 25°

Paciente de 43 años con escoliosis toracolumbar del adulto post EIA.
Perfil de TK de 33°.
Instrumentación híbrida T3-L3.
Sin modificación postoperatoria de TK.

Caso 3

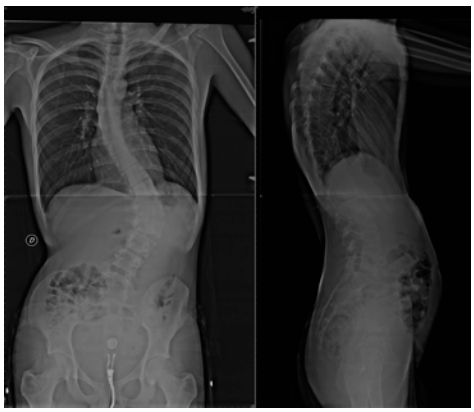

T3-T10 dcha.: 30°/ T10-L4 izqda.: 61°

T3-T10 dcha.: 30° / T10-L4 izqda.: 37°

Paciente de 17 años con EIA Lenke VI.
Perfil de TK de 45º.
Fusión posterior T3-L5 híbrida.
Reducción de TK a 35º.

Bibliografía

1. Harrington, P. R. (1962). Treatment of scoliosis. Correction and internal fixation by spine instrumentation. The Journal of bone and joint surgery. American volume, 44-A, 591–610.
2. Luque, E R. (1982). The Anatomic Basis and Development of Segmental Spinal Instrumentation, Spine: Volume 7, Issue 3 - p 256-259.
3. Johnston, C. E., 2nd, Happel, L. T., Jr, Norris, R., Burke, S. W., King, A. G., & Roberts, J. M. (1986). Delayed paraplegia complicating sublaminar segmental spinal instrumentation. The Journal of bone and joint surgery. American volume, 68(4), 556–563.
4. Schrader, W. C., Bethem, D., & Scerbin, V. (1988). The chronic local effects of sublaminar wires. An animal model. Spine, 13(5), 499–502.
5. Wilber, R. G., Thompson, G. H., Shaffer, J. W., Brown, R. H., & Nash, C. L., Jr (1984). Postoperative neurological deficits in segmental spinal instrumentation. A study using spinal cord monitoring. The Journal of bone and joint surgery. American volume, 66(8), 1178–1187.
6. Ilhareborde, B., Mazda, K. (2007). The Universal Clamp: A New Method of Thoracic Fixation in the Treatment of Adolescent Idiopathic Scoliosis. European Musculoskeletal Review. 2: 66-68.
7. Kasten, M., Kambach, B. (2004). Proximal thoracic pedicle screw complications: Fracture with spinal cord injury. Podium presentation, Scoliosis Research Society 2004 annual meeting, Buenos Aires, Argentina.
8. Cheng, I., Kim, Y., Gupta, M. C., Bridwell, K. H., Hurford, R. K., Lee, S. S., & Lenke, L. G. (2005). Apical Sublaminar Wires Versus Pedicle Screws—Which Provides Better Results for Surgical Correction of Adolescent Idiopathic Scoliosis? Spine, 30(18), 2104–2112.
9. Hongo, M., Ilharreborde, B., Gay, R. E., Zhao, C., Zhao, K. D., Berglund, L. J., & An, K. N. (2009). Biomechanical evaluation of a new fixation device for the thoracic spine. European Spine Journal, 18(8), 1213–1219.
10. Murakami, H., Yamazaki, K., Attallah-Wasif, E. S., Tsai, K. J., Shimamura, T., & Hutton, W. C. (2006). A biomechanical study of 3 different types of sublaminar wire used for constructs in the thoracic spine. Journal of Spinal Disorders and Techniques, 19(6), 442–446.
11. Hamasaki, T., Tanaka, N., Kim, J., Okada, M., Ochi, M., & Hutton, W. C. (2010). Pedicle screw augmentation with polyethylene tape: A biomechanical study in the osteoporotic thoracolumbar spine. Journal of Spinal Disorders and Techniques, 23(2), 127–132.
12. Lange, T., Schmoelz, W., Gosheger, G., Eichinger, M., Heinrichs, C. H., Boevingloh, A. S., & Schulte, T. L. (2017). Is a gradual reduction of stiffness on top of posterior instrumentation possible with a suitable proximal implant? A biomechanical study. Spine Journal, 17(8), 1148–1155.
13. Polirsztok, E., Gavaret, M., Gsell, T., Suprano, I., Choufani, E., Bollini, G., & Jouve, J. L. (2015). Sublaminar bands: are they safe? European Spine Journal, 24(7), 1441–1449.
14. Grobler, L. J., Gaines, R. W., & Kempff, P. G. (1997). Comparing Mersilene* tape and stainless steel wire as sublaminar spinal fixation in the Chagma baboon (Papio ursinus). The Iowa Orthopaedic Journal, 17, 20–31.
15. Hamill CL; Lenke L;Bridwell K. (1996) the use of pedicle screw fixation to improve fixation in the lumbar spine in patients with idiopatic scoliosis. It is warranted? Spine 21: 1241-1249.
16. Kim YJ; Lenke L; Kim J (2004) comparative análisis of pedicle screw versus hook instrumentation in posterior spinal fusión of adolescent idiopathic scoliosis. Spine 20: 2040-2048.
17. Kim YJ; Lenke L (2006) comparative análisis of pedicle screw versus hybrid instrumentation in adolescent idiopathic scoliosis. Spine 31: 291-298.
18. Suk SI; Lee CK (1995) segmental pedicle screw fixationin the treatment of idiopathic adolescent scoliosis. Spine 20:1399-1405.
19. Vora V; Crawford A (2007) a pedicle screw construct gives an enhanced posterior correction of adolescent idiopathic scoliosis compared with other constructs. Myth or reality. Spine 32:1869-1874.
20. Bergeson RK; Schwend RM; De Lucia T (2008) how accurately do novice surgeons place pedicle screws with free hand technique?. Spine 33: E501-507.
21. Jouve JL, Sales de Gauzy J, Blondel B, Launay F (2010). Use of the Universal Clamp for deformity correction and as an adjunct to fusión: preliminary results in scoliosis. J Child Orthop. 4: 73-80.

22. Luque, E. R. (1982). Segmental spinal instrumentation for correction of scoliosis. Clinical orthopaedics and related research, (163), 192–198.

23. Bernard TN, Johnston CE, Roberts JM (1983). Late complications due to wire breakage in segmental spinal instrumentation . Repor of two cases. J Bone Joint Surg Am 65: 1339-1345.

24. Nicastro JF, Hartjen CA, Triana J; Lancaster JM (1986). Intraspinal pathways taken by sublaminar wires during removal. An experimental study. J Bone Joint Surg Am 68: 1206-1209.

25. Burton DC, Asher M, Lai SM (1999). The selection of fusión levels using torsional correction techniques in the surgical treatment of idiopathic scoliosis, Spine 24: 1728-1739.

26. Lenke LG, Bridwell KH, Baldus C. (1992). Cotrel – Dubousset intrumentation for addolescent idiopathic scoliosis. J Bone Joint Surg Am 74: 1056-1067.

27. Mazda K, Ilharreborde B; Even J, Lefebre Y, Penecot GF (2009). Efficacy and safety of posteromedial transation for correction of thoracic curves in adolescent idiopathic scoliosis using a new connection to the spine: the Universal Clamp. Eur Spine J 18:158-169.

28. Ilharreborde B, Even J, Lefebre Y, Fitoussi F, Presedo A, Pennecot GF, Mazda K (2010). Hybrid constructs for tridimensional correction of the thoracic spine in adolescent idiopathic scoliosis Spine 35, 3: 306-314.

29. Issa, S. P., Angelliaume, A., Vidal, C., Mazda, K., & Ilharreborde, B. (2017). Do Sublaminar Polyester Bands Affect the Outcomes of Postoperative Infections after Adolescent Idiopathic Scoliosis Surgery?. Journal of Pediatric Orthopaedics, 37(8), e524–e529.

30. Hirsch, C., Ilharreborde, B., Fournier, J., Mazda, K., & Bonnard, C. (2014). Adolescent idiopathic scoliosis correction achieved by posteromedial translation using polyester bands: A comparative study of subtransverse process versus sublaminar fixation. Orthopaedics and Traumatology: Surgery and Research, 100(7), 791–795.

31. Cole, D., Ilharreborde, B., & Woo, R. (2015). Retrospective Cost Effectiveness Analysis of Implanet Jazz Sublaminar Bands for Surgical Treatment of Adolescent Idiopathic Scoliosis. White paper.

32. Pesenti, S., Chalopin, A., Peltier, E., Choufani, E., Ollivier, M., Fuentes, S., Blondel, B., & Jouve, J. L. (2016). How Sublaminar Bands Affect Postoperative Sagittal Alignment in AIS Patients with Preoperative Hypokyphosis? Results of a Series of 34 Patients with 2-Year Follow-Up. BioMed Research International, 2016.

33. Angelliaume, A., Ferrero, E., Mazda, K., Le Hanneur, M., Accabled, F., de Gauzy, J. S., & Ilharreborde, B. (2017). Titanium vs cobalt chromium: what is the best rod material to enhance adolescent idiopathic scoliosis correction with sublaminar bands? European Spine Journal, 26(6), 1732–1738.

34. Gazzeri, R., Faiola, A., Galarza, M., & Tamorri, M. (2009). Universal Clamp system in thoracolumbar spinal fixation: Technical note. Acta Neurochirurgica, 151(12), 1673–1680.

35. Unterweger, M. T., Kandziora, F., & Schnake, K. J. (2015). Hybrid Stabilization of Thoracic Spine Fractures with Sublaminar Bands and Transpedicular Screws: Description of a Surgical Alternative and Review of the Literature. Case reports in orthopedics, 2015, 857-607.

36. Viswanathan, V. K., Kukreja, S., Minnema, A. J., & Farhadi, H. F. (2018). Prospective assessment of the safety and early outcomes of sublaminar band placement for the prevention of proximal junctional kyphosis. Journal of Neurosurgery: Spine, 28(5), 520–531.

37. Berjano, P., Cucciati, L., Damilano, M., Pejrona, M., & Lamartina, C. (2013). A novel technique for sublaminar-band-assisted closure of pedicle subtraction osteotomy. European Spine Journal, 22(12), 2910–2914.

38. Cavagna, R., Goasguen, O. (2013). The jazz system: a new device for screw protection in osteoporotic patients. Department of spine surgery, Clinique mutualiste de la Porte-de-L'Orient, Lorient, France. White paper.

39. Cavagna, R., Goasguen, O. (2014). The jazz system: spinal deformity treatment in older-aged patients using the jazz sublaminar implant. Department of spine surgery, Clinique mutualiste de la Porte-de-L'Orient, Lorient, France. White paper.

40. Cavagna, R., Goasguen, O. (2014). Hybrid screw / jazz construct in degenerative lumbar scoliosis surgery: preliminary results. Department of spine surgery, Clinique mutualiste de la Porte de l'Orient, Lorient, France. White paper.

Notas

Avda. Jardín Botánico 1345. Silos del Intra
33203 Gijón. España
T: +34 985 195 505 F: +34 985 373 452

www.mbainstitute.eu

MBA INCORPORADO, S.L.

© MBA SURGICAL EMPOWERMENT.

BO.24es V1-202010